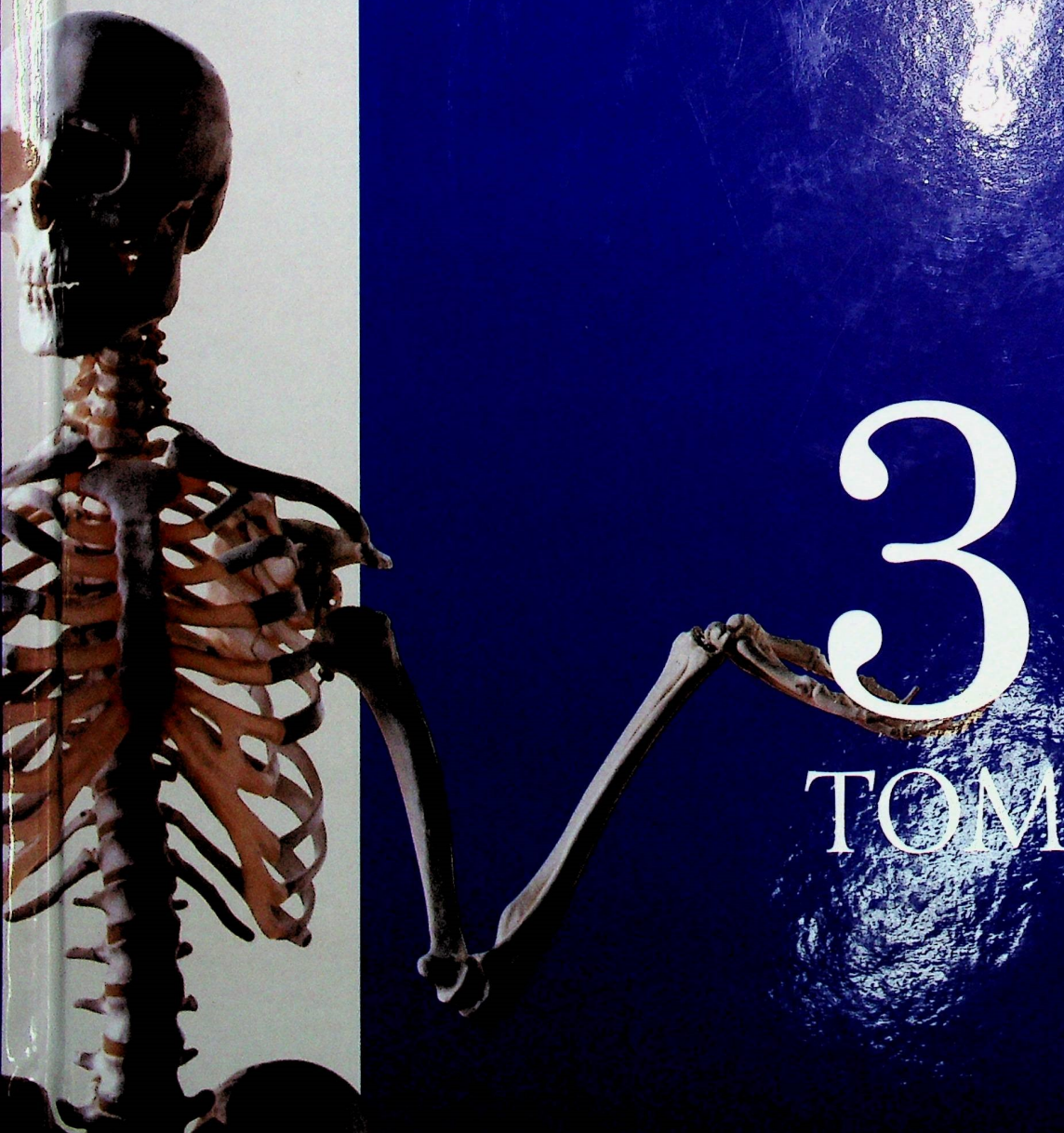

Національний  
Підручник



Головацький А. С.  
Черкасов В. Г.  
Сапін М. Р.  
Парахін А. І.  
Ковальчук О. І.

# АНАТОМІЯ ЛЮДИНИ



ТОМ

NK  
PUBLISHERS



А. С. Головацький, В. Г. Черкасов, М. Р. Сапін, А. І. Парахін, О. І. Ковальчук

# АНАТОМІЯ ЛЮДИНИ

у трьох томах

*За редакцією В. Г. Черкасова та А. С. Головацького*

**ТОМ 3**


**Шосте видання, доопрацьоване**

*Підручник для студентів вищих медичних  
навчальних закладів IV рівня акредитації*

Вінниця  
Нова Книга  
2019



УДК 611(075)  
А64



*Затверджено Міністерством освіти і науки України  
як підручник для студентів вищих медичних навчальних закладів IV рівня акредитації  
(лист № 1/11-12044 від 29.07.2014)*

**Автори:**

**Андрій Степанович Головацький** – доктор медичних наук, професор, заслужений працівник освіти України, завідувач кафедри анатомії людини та гістології медичного факультету Ужгородського національного університету;  
**Віктор Гаврилович Черкасов** – доктор медичних наук, професор, завідувач кафедри анатомії людини Національного медичного університету імені О. О. Богомольця;  
**Михайло Романович Сапін** – доктор медичних наук, професор, академік Російської академії медичних наук, заслужений діяч науки Російської Федерації, завідувач кафедри анатомії людини Московської медичної академії імені І. М. Сеченова;  
**Анатолій Іванович Парахін** – кандидат медичних наук, доцент, завідувач курсу мануальної медицини кафедри неврології, психіатрії та рефлексотерапії Київського медичного університету УАНМ;  
**Олександр Іванович Ковальчук** – доктор медичних наук, професор кафедри медико-біологічних дисциплін Національного університету фізичного виховання і спорту України.

**Рецензенти:**

**Ю. Й. Гумінський** – доктор медичних наук, професор кафедри анатомії людини Вінницького національного медичного університету імені М. І. Пирогова;  
**Ю. Я. Кривко** – доктор медичних наук, професор, ректор ВНКЗ ЛОР “Львівський інститут медсестринства та лабораторної медицини ім. Андрея Крупинського”;  
**Б. Г. Макар** – доктор медичних наук, професор кафедри анатомії людини імені М. Г. Туркевича Буковинського державного медичного університету.

*Видання підготовлено відповідно до наказу МОЗ України від 22.06.2010 р. № 502  
як єдиний національний підручник*

**Головацький А. С.**


А64 Анатомія людини : у 3-х т. Т. 3 : підручник / Головацький А. С., Черкасов В. Г., Сапін М. Р. [та ін.] ; за ред. В. Г. Черкасова, А. С. Головацького. – 6-те вид., доопрац. – Вінниця : Нова Книга, 2019. – 376 с. : іл.  
ISBN 966-382-022-5 (повне зібрання)  
ISBN 978-966-382-755-1 (том 3)

У третьому томі підручника подано сучасні дані про будову периферійної нервової системи та серцево-судинної системи. Допоможуть у кращому засвоєнні матеріалу зведені таблиці. В кінці кожного розділу підручника є питання для повторення і самоконтролю, які дозволяють краще зрозуміти прочитане. Усі анатомічні терміни подані українською і латинською мовами і відповідають Міжнародній анатомічній номенклатурі (Сан-Паулу, 1997), українському стандарту (Київ, 2001).

Підручник призначений для студентів та викладачів вищих медичних навчальних закладів IV рівня акредитації, складений за кредитно-модульним принципом.

УДК 611(075)

544955



ISBN 966-382-022-5 (повне зібрання)  
ISBN 978-966-382-755-1 (том 3)

© Автори, 2011  
© Автори, 2019  
© Нова Книга, 2019



# ЗМІСТ

## **ПЕРИФЕРІЙНА ЧАСТИНА НЕРВОВОЇ СИСТЕМИ..... 7**

### **ЧЕРЕПНІ НЕРВИ.....7**

Загальна характеристика черепних нервів.....	7
I пара черепних нервів – нюховий нерв.....	13
II пара черепних нервів – зоровий нерв.....	13
III пара черепних нервів – ококоруховий нерв....	14
IV пара черепних нервів – блоковий нерв.....	15
V пара черепних нервів – трійчастий нерв.....	16
<i>Очний нерв.....</i>	17
<i>Верхньощелепний нерв.....</i>	20
<i>Нижньощелепний нерв.....</i>	21
VI пара черепних нервів – відвідний нерв.....	23
VII пара черепних нервів – лицевий нерв.....	23
VIII пара черепних нервів – присінково-завитковий нерв.....	26
IX пара черепних нервів – язико-глотковий нерв.....	27
X пара черепних нервів – блукаючий нерв.....	29
XI пара черепних нервів – додатковий нерв....	32
XII пара черепних нервів – під'язиковий нерв.....	32
Короткий нарис розвитку та аномалії розвитку периферійної нервової системи.....	36

### **СПИННОМОЗКОВІ НЕРВИ ..... 38**

Загальна характеристика спинномозкових нервів.....	38
Шийне сплетення.....	40
Плечове сплетення.....	43
<i>Короткі гілки плечового сплетення.....</i>	44
<i>Довгі гілки плечового сплетення.....</i>	46
Передні гілки грудних нервів.....	50
Поперекове сплетення.....	53
Крижове сплетення.....	56
<i>Короткі гілки крижового сплетення.....</i>	56
<i>Довгі гілки крижового сплетення.....</i>	56
Куприкове сплетення.....	61
Загальні принципи комплексної іннервації скелетних м'язів і шкіри.....	61

### **АВТОНОМНИЙ (ВЕГЕТАТИВНИЙ) ВІДДІЛ ПЕРИФЕРІЙНОЇ НЕРВОВОЇ СИСТЕМИ..... 65**

Загальна характеристика автономного (вегетативного) відділу нервової системи.....	65
Парасимпатична частина автономного відділу периферійної нервової системи.....	72

Симпатична частина автономного відділу периферійної нервової системи.....	75
Метасимпатична частина автономного відділу периферійної нервової системи.....	78
Нутрощеві сплетення та нутрощеві вузли.....	80

## **СЕРЦЕВО-СУДИННА СИСТЕМА (АНГІОЛОГІЯ) ..... 85**

<b>БУДОВА КРОВОНОСНИХ СУДИН..... 87</b>	
Будова артерій.....	87
Гемомікроциркуляторне русло.....	89
Артеріоло-венулярні анастомози.....	92
Будова вен.....	93
Кровопостачання та іннервація судин.....	95
Загальні принципи кровопостачання тіла людини.....	95
Вікові особливості кровноносних судин.....	98

### **СЕРЦЕ ..... 99**

Камери серця.....	101
Будова стінки серця.....	109
<i>Ендокард.....</i>	109
<i>Міокард.....</i>	109
<i>Епікард.....</i>	113
<i>Осердя.....</i>	113
КРОВОПОСТАЧАННЯ СЕРЦЯ Й ОСЕРДЯ ...	115
Артерії серця.....	115
<i>Варіанти й аномалії гілок         вінцевих артерій.....</i>	118

Вени серця.....	118
Лімфатичні судини серця.....	119
Іннервація серця.....	119
Кровопостачання та іннервація осердя.....	122
Топографія серця.....	122
Проекція границь серця на передню стінку грудної порожнини.....	123
Рентгенанатомія серця.....	123
Вікові особливості серця й осердя.....	124

### **СУДИНИ МАЛОГО (ЛЕГЕНЕВОГО) КОЛА КРОВООБІГУ ..... 127**

Легеневий стовбур і легеневі артерії.....	127
Легеневі вени.....	129

### **СУДИНИ ВЕЛИКОГО КОЛА КРОВООБІГУ ..... 131**

АРТЕРІЇ ВЕЛИКОГО КОЛА КРОВООБІГУ. АОРТА.....	131
Гілки дуги аорти.....	133



Загальна сонна артерія.....	134	<b>ВЕНИ ВЕЛИКОГО КОЛА КРОВООБІГУ .....</b>	<b>211</b>
Зовнішня сонна артерія.....	135	СИСТЕМА ВЕРХНЬОЇ ПОРОЖНИСТОЇ ВЕНИ.....	211
<i>Передня група гілок</i>		Плецо-головні вени .....	211
<i>зовнішньої сонної артерії .....</i>	137	Непарна і півнепарна вени .....	215
<i>Задня група гілок</i>		Міжреброві вени .....	216
<i>зовнішньої сонної артерії.....</i>	138	Вени хребтового стовпа .....	216
<i>Присередня група гілок зовнішньої</i>		Вени голови і шиї.....	219
<i>сонної артерії.....</i>	139	Внутрішня яремна вена .....	219
<i>Кінцева група гілок</i>		<i>Внутрішньочерепні притоки</i>	
<i>зовнішньої сонної артерії.....</i>	139	<i>внутрішньої яремної вени.....</i>	219
Внутрішня сонна артерія .....	143	<i>Вени губчатки .....</i>	222
<i>Очна артерія .....</i>	145	<i>Випускні вени .....</i>	223
Артерії головного мозку .....	147	<i>Очноямкові вени.....</i>	224
<i>Середня мозкова артерія.....</i>	149	<i>Вени головного мозку .....</i>	224
<i>Задня сполучна артерія.....</i>	151	<i>Глибокі вени великого мозку.....</i>	225
<i>Хребтова артерія.....</i>	151	<i>Вени стовбура головного мозку.....</i>	227
<i>Основна артерія.....</i>	152	<i>Позачерепні притоки</i>	
<i>Задня мозкова артерія.....</i>	153	<i>внутрішньої яремної вени.....</i>	228
<i>Артеріальне коло мозку .....</i>	154	Вени верхньої кінцівки .....	232
<i>Варіанти будови</i>		<i>Глибокі вени верхньої кінцівки .....</i>	232
<i>артеріального кола мозку.....</i>	154	<i>Поверхневі вени верхньої кінцівки .....</i>	234
<i>Артеріальні анастомози</i>		СИСТЕМА НИЖНЬОЇ ПОРОЖНИСТОЇ ВЕНИ.....	238
<i>в ділянці голови.....</i>	155	Пристінкові притоки	
Підключична артерія .....	156	нижньої порожнистої вени.....	238
<i>Гілки першого відділу</i>		Нутрощеві притоки	
<i>підключичної артерії.....</i>	156	нижньої порожнистої вени.....	240
<i>Гілки другого відділу</i>		Вени таза .....	241
<i>підключичної артерії.....</i>	160	<i>Нутрощеві притоки внутрішньої</i>	
АРТЕРІЇ ВЕРХНЬОЇ КІНЦІВКИ .....	160	<i>клубової вени .....</i>	243
Плецова артерія .....	164	<i>Пристінкові притоки внутрішньої</i>	
Променева артерія.....	166	<i>клубової вени .....</i>	244
Ліктьова артерія .....	167	Вени нижньої кінцівки.....	245
Анастомози артерій верхніх кінцівок .....	169	<i>Глибокі вени нижньої кінцівки .....</i>	245
Варіанти глибокої		<i>Поверхневі вени нижньої кінцівки .....</i>	249
і поверхневої долонних дуг .....	170	СИСТЕМА ВОРІТНОЇ	
ГРУДНА ЧАСТИНА АОРТИ ТА ЇЇ ГІЛКИ.....	172	ПЕЧІНКОВОЇ ВЕНИ.....	252
Нутрощеві гілки грудної частини аорти.....	172	Притоки ворітної печінкової вени .....	255
Пристінкові гілки грудної частини аорти .....	174	Варіанти й аномалії ворітної	
ЧЕРЕВНА ЧАСТИНА АОРТИ		печінкової вени .....	256
ТА ЇЇ ГІЛКИ .....	175	Венозні анастомози між системами	
Пристінкові гілки черевної частини аорти.....	175	верхньої та нижньої порожнистих	
Нутрощеві гілки черевної частини аорти.....	178	вен і ворітної печінкової вени.....	257
<i>Непарні нутрощеві гілки</i>		<i>Анастомози між верхньою і нижньою</i>	
<i>черевної частини аорти.....</i>	178	<i>порожнистими венами .....</i>	259
<i>Парні нутрощеві гілки черевної</i>		<i>Анастомози між ворітною печінковою</i>	
<i>частини аорти .....</i>	185	<i>веною та верхньою і нижньою</i>	
Загальна клубова артерія та її гілки.....	188	<i>порожнистими венами .....</i>	260
<i>Загальна клубова артерія .....</i>	188	<b>КОРОТКИЙ НАРИС РОЗВИТКУ</b>	
<i>Внутрішня клубова артерія.....</i>	188	<b>СЕРЦЕВО-СУДИННОЇ СИСТЕМИ</b>	
<i>Зовнішня клубова артерія.....</i>	196	<b>ЛЮДИНИ В ОНТОГЕНЕЗІ.....</b>	<b>262</b>
АРТЕРІЇ НИЖНЬОЇ КІНЦІВКИ.....	197	Порівняльна анатомія .....	262
Стегнова артерія.....	197	Розвиток серця людини в онтогенезі.....	263
<i>Гілки глибокої стегнової артерії.....</i>	202	Розвиток кровоносних судин	
Анастомози артерій нижніх кінцівок.....	210	людини у пренатальному онтогенезі.....	266



Кровообіг плода.....	271	Лімфатичні судини і ділянкові лімфатичні	
Вади розвитку серця.....	273	вузли верхньої кінцівки.....	314
Вікові особливості кровоносних судин.....	273	<i>Лімфатичні судини верхньої кінцівки</i> .....	314
<i>Судини великого кола кровообігу</i> .....	273	Ділянкові лімфатичні	
<b>ОРГАНИ КРОВОТВОРЕННЯ</b>		<i>вузли верхньої кінцівки</i> .....	315
<b>ТА ІМУННОЇ СИСТЕМИ.</b>		Лімфатичні судини і ділянкові лімфатичні	
<b>ЛІМФОНОСНІ СУДИНИ.....</b>	<b>277</b>	вузли нижньої кінцівки.....	316
<b>ОРГАНИ КРОВОТВОРЕННЯ</b>		<i>Лімфатичні судини нижньої кінцівки</i> .....	316
<b>ТА ІМУННОЇ СИСТЕМИ.....</b>	<b>278</b>	Ділянкові лімфатичні вузли	
Класифікація лімфоїдних (імуних) органів...	278	<i>нижньої кінцівки</i> .....	317
ПЕРВИННІ ЛІМФОЇДНІ (ІМУННІ) ОРГАНИ...	286	Лімфатичні судини і ділянкові	
Кістковий мозок.....	286	лімфатичні вузли таза.....	318
Загруднинна залоза (тимус).....	287	<i>Пристінкові лімфатичні тазові вузли</i> .....	318
<i>Кровопостачання та іннервація тимуса</i> .....	289	<i>Нутроцеві лімфатичні тазові вузли</i> .....	319
<i>Розвиток і вікові особливості тимуса</i> .....	290	Лімфатичні судини і ділянкові	
ВТОРИННІ ЛІМФОЇДНІ (ІМУННІ) ОРГАНИ.....	290	лімфатичні вузли живота.....	321
Лімфатичні вузли.....	290	<i>Пристінкові лімфатичні вузли живота</i> .....	321
<i>Розвиток і вікові особливості</i>		<i>Нутроцеві лімфатичні вузли живота</i> .....	322
<i>лімфатичних вузлів</i> .....	294	Особливості відтоку лімфи від органів	
<i>Кровопостачання та іннервація</i>		черевної порожнини.....	326
<i>лімфатичних вузлів</i> .....	294	<i>Відтік лімфи від шлунка</i> .....	327
Селезінка.....	295	<i>Відтік лімфи від кишки</i> .....	327
<i>Кровопостачання та іннервація селезінки</i> .....	297	<i>Відтік лімфи від печінки і жовчного міхура</i> .....	328
<i>Розвиток і вікові особливості селезінки</i> .....	297	<i>Відтік лімфи від підшлункової залози</i> .....	329
Мигдалики.....	298	<i>Відтік лімфи від нирок, надниркових</i>	
Лімфоїдні утворення в стінках травної,		<i>залоз і сечоводів</i> .....	329
дихальної та сечової систем.....	300	Лімфатичні судини і ділянкові	
<b>ЛІМФОНОСНІ СУДИНИ.....</b>	<b>303</b>	лімфатичні вузли грудної клітки.....	330
Лімфатичні капіляри.....	304	<i>Пристінкові лімфатичні вузли</i>	
Лімфокапілярні сітки.....	305	<i>грудної клітки</i> .....	330
Лімфатичні судини.....	305	<i>Нутроцеві лімфатичні вузли</i>	
Лімфатичні стовбури.....	307	<i>грудної клітки</i> .....	331
Лімфатичні протоки.....	307	<i>Відтік лімфи з легень, бронхів і трахеї</i> .....	331
<b>ЛІМФАТИЧНІ СУДИНИ</b>		<i>Особливості відтоку лімфи від серця</i> .....	334
<b>І ЛІМФАТИЧНІ ВУЗЛИ ДІЛЯНОК ТІЛА.....</b>	<b>310</b>	Лімфатичні судини і ділянкові	
Лімфатичні судини і ділянкові лімфатичні		лімфатичні вузли груді (грудної залози).....	334
вузли голови та шиї.....	310	ПОРІВНЯЛЬНА АНАТОМІЯ ЛІМФАТИЧНОЇ	
<i>Лімфатичні вузли голови</i> .....	311	СИСТЕМИ.....	335
<i>Лімфатичні вузли шиї</i> .....	311	<b>Український предметний покажчик.....</b>	<b>341</b>
<i>Бічні шийні лімфатичні вузли</i> .....	312	<b>Латинський предметний покажчик.....</b>	<b>357</b>
		<b>Література.....</b>	<b>372</b>